Herzkomplikationen bei Diphtherie

Inaugural-Dissertation
zur Erlangung des Doktorgrades
der Medizinischen Fakultät der
Georg-August-Universität zu Göttingen

Vorgelegt am 13. 3. 41

von

Elfriede Rörig
aus Hannover

G Ö T T I N G E N 1 9 4 1

Dekan: Prof. Stich

Referent: Prof. Lucke

Tag der mündlichen Prüfung: 8. 4. 1941

Herzkomplikationen bei Diphtherie

Von jeher haben bei der Darstellung und Erforschung der Diphtherie die Herz- und Kreislaufschäden interessiert, da sie für die Prognose so ungemein wichtig sind. Ehe die Elektrokardiographie zur Verfügung stand, war es aber nicht möglich, sowohl bei einer Kreislaufinsuffizienz die exakte Diagnose auf Myokarditis zu stellen, als auch bei scheinbar intaktem Kreislauf eine solche auszuschließen. Erst unter Beziehung des elektrokardiographischen Befundes gelingt es, den relativ harmlosen Vasomotorenkollaps von einem solchen in Verbindung mit Myokarditis abzutrennen, wo die Prognose, wie Behr (10) nachgewiesen hat, als infaust anzusehen ist. Praktisch noch wichtiger aber ist die Frühdiagnose der Myokarditis, solange sie noch erscheinungsarm ist, d. h. bevor sie zur Herzinsuffizienz führt.

Die Häufigkeit der Myokarditis bei Diphtherie ist, wie v. Romberg und Schmaltz (2) in guter Übereinstimmung beschrieben, durchschnittlich als mit 10—20 % anzusetzen. In einzelnen Epidemien kann sie aber noch wesentlich häufiger sein. So beobachtete Kluge (1) unter 302 Diphtheriefällen 16mal Herztod und 101mal schwere Herzstörungen ohne tödlichen Ausgang.

Eine Kontrolle, auch in jedem symptomlosen Fall, ist nun unbedingt nötig, da die Möglichkeit einer Myokarditis praktisch nie auszuschließen ist. Das Toxin muß nämlich schon in den allerersten Stunden durch die Herzmuskelzellen gebunden werden. Behr (10) und v. Kiß (6, 7) beschrieben, daß in denen von ihnen beobachteten Fällen sehr hohe Antitoxindosen von über 100 000 A.E., die erst nach der 24-Stundengrenze gegeben wurden, nicht mehr imstande waren, schwere Myokarditiden zu verhindern, obwohl durch sie sicher alles frei im Blut kreisende Toxin gebunden wurde. Eine Applikation von Diphtherieserum in den allerersten Stunden vor Bindung des Toxins an den Herzmuskel wird aber praktisch kaum möglich sein. Dazu kommt, daß, wie Kirch (12) nachgewiesen hat, sich am häufigsten von allen Organen im Herzmuskel Diphtheriebazillen finden, gegen die das Antitoxin ohnehin machtlos ist.

Das so früh durch die Muskelzellen des Herzens gebundene Toxin macht nun keineswegs gleich Erscheinungen, wenn es auch anato-

misch wahllos verteilte Veränderungen degenerativer und infiltrativer Art veranlaßt. Mönckeberg und nach ihm viele andere Autoren, wie Rohmer (3, 5) und Grunke (8), haben die ursprüngliche Meinung, daß das Diphtherietoxin eine besondere Affinität zum Reizleitungssystem habe, widerlegt. Die Veränderungen finden sich regellos sowohl auf spezifisches wie auf unspezifisches Gewebe verteilt. Die Störungen in der Arbeitsmuskulatur treten klinisch nur nicht so eindeutig in Erscheinung, wie es die am Reizleitungsgewebe durch Arrhythmien, Blocks und ihre Folgeerscheinungen tun. Darum wurden sie früher oft übersehen. Im Ekg. lassen sie sich aber deutlich nachweisen.

Sind nun diese Veränderungen nicht sehr ausgesprochen, so bilden sie sich im Laufe der Erkrankung — klinisch oft unbemerkt — zurück, besonders, da während der Bettruhe der Kreislauf des Kranken nur minimalen Belastungen ausgesetzt ist. Ebensoleicht aber kann es, besonders bei unsachgemäßem Verhalten, zur Herzinsuffizienz und zum Exitus kommen. Die Elektrokardiographie ist uns nun ein unentbehrliches Hilfsmittel, durch frühe Erkennung der Myokarditis und entsprechende Behandlung eine ungünstige Weiterentwicklung zu verhindern.

Auf die Bedeutung der Herzstromkurven bei der Diphtherie ist zum ersten Male um 1910 hingewiesen worden, und zwar von Magnus-Alsleben, Rohmer (5) und einigen amerikanischen Autoren. Seither haben sich noch eine Reihe von Forschern ausgiebig mit dieser Frage beschäftigt, wobei ihnen die technische Vervollkommnung der Elektrokardiographie sehr zustatten kam, die es erlaubt, ohne Zeitverlust, ohne komplizierte Hilfsmittel und ohne Belästigung des Patienten das Verhalten des Herzmuskels fortlaufend zu kontrollieren. V. Kiß (6, 7), Gunke (8), Hartl und Richter (9), Behr (10), sowie Parade und Petersen (11) haben hauptsächlich darüber gearbeitet. Zum Teil, besonders durch Rohmer und Grunke, sind die elektrokardiographischen Ergebnisse auch vervollständigt durch sehr genaue histologische Untersuchungen. Fast immer ließen sich den elektrokardiographischen Veränderungen entsprechende anatomische Schädigungen nachweisen. Bei den intraventrikulären Reizleitungsstörungen fiel allerdings auf (8), daß sich außerordentlich häufig Veränderungen in der Arbeitsmuskulatur des Septums fanden. Dieser Befund würde zu Mönckebergs Theorie passen, daß eine Reizleitungsstörung außer durch Unterbrechung des spezifischen Bündels selbst auch dadurch zustande kommen kann, daß die feinen Verzweigungen durch Erkrankung der umgebenden Muskulatur gewissermaßen isoliert werden. Dadurch wäre dann eine Weitergabe

des Reizes unmöglich gemacht. Man hat demnach wohl auch bei intraventrikulären Reizleitungsstörungen und Astblocks mit großer Wahrscheinlichkeit auf eine Schädigung der umgebenden Muskulatur zu schließen. — Interessant und praktisch bedeutungsvoll war bei diesen anatomischen Untersuchungen weiterhin, daß sich bei klinisch und elektrokardiographisch eindeutiger atrioventrikulärer Dissoziation manchmal gar keine Herde im Reizleitungssystem fanden. Es muß also wohl mit der Möglichkeit gerechnet werden, daß diese Störungen rein funktioneller, toxischer Natur sein können. Dadurch wäre dann leicht die Tatsache zu erklären, daß äußerst schwer erscheinende Reizleitungsstörungen sich oft und so rasch und vollkommen zurückbilden (Stecher; Parade und Petersen [11]). Andererseits wäre es ja auch möglich, daß sich bei längerem Leben des untersuchten Patienten die Veränderungen noch weiter ausgebildet hätten, die in diesen Anfangsstadien mit unseren histologischen Methoden vielleicht noch nicht zu erfassen sind. Butler und Levine (9) stellten nämlich fest, daß unter 20 Herzblockpatienten 10 früher eine Diphtherie durchgemacht hatten. Es scheinen also auch bei klinischer Heilung gewisse Veränderungen zurückbleiben zu können, die später bei neu hinzutretender Schädigung eine Rolle spielen. Wie diese Herzen allerdings während der Diphtherie histologisch ausgesehen haben, läßt sich ja nachträglich nicht mehr nachweisen, und die Frage, ob Reizleitungsstörungen wirklich nur funktioneller Natur sein können, muß wohl noch offenbleiben. Man muß aber doch beachten, daß aus einer derartigen einmaligen Störung im Ekg. keine prognostischen Schlüsse zu ziehen sind.

Was die Form der Diphtherie-Herzstromkurve anlangt, so sind sich alle Autoren darüber einig, daß es eine charakteristische Veränderung bei der Diphtherie nicht gibt. Es fanden sich immer Zeichen einer Myokardschädigung mit ihren Veränderungen, die auf Läsion des spezifischen, wie auch solchen, die auf Läsion des unspezifischen Gewebes hindeuten. Das in manchen Statistiken gelegentliche Überwiegen der Reizleitungs- und Reizbildungsstörung scheint nach Grunke am Genius epidemicus zu liegen. Es ist leicht einzusehen, daß die Prognose bei derartigen Störungen meistens viel ernster zu stellen ist als bei einfacher Schädigung der Arbeitsmuskulatur. Diese ist bei tiefgreifender Läsion des spezifischen Gewebes ja ohnehin als geschädigt anzusehen, da es, wie gesagt, einen ausschließlichen Befall des Reizleitungssystems nicht gibt. Eine Arrhythmie, Tachykardie oder Vorhofpfropfung ist aber selbstverständlich von einem derart geschädigten Muskel nur unvollkommen zu kompensieren.

Unsere eigenen Untersuchungen umfassen das Krankengut der Göttinger Medizinischen Universitätsklinik, welches seit 1936 systematisch elektrokardiographisch untersucht wird, so daß jetzt 4½ Jahrgänge vorliegen.

Es kamen in dieser Zeit im ganzen 176 Diphtheriefälle zur Beobachtung, die auf die verschiedenen Jahre nicht ganz gleichmäßig verteilt waren. Während 1936 mit seinen 36, 1937 mit seinen 34, 1939 mit 35 und das erste Halbjahr 1940 mit 17 Fällen eine gute Übereinstimmung zeigen, fand sich 1938 ein starker Anstieg zu 54 Fällen. Nicht ganz parallel geht die Schwere des Krankheitsbildes, insbesondere die Beteiligung des Herzmuskels. Im allgemeinen beobachteten wir letztere überhaupt häufiger, als es dem von Romberg angegebenen Durchschnitt entspricht. Der Höhepunkt in der Häufigkeit dieser Komplikation scheint 1940 erreicht zu werden. Die 7 Fälle von nur 17 Krankheitsfällen bis jetzt bedeuten eine Häufigkeit von 41 %. Es folgen 1938 mit 14 von 54 Fällen (26 %), 1939 mit 8 von 35 (23 %), 1936 mit 5 von 36 (14 %). 1937 ist der Durchschnitt mit 3 von 34 oder 8,8 % dagegen nicht ganz erreicht.

An Todesfällen beobachteten wir in dem untersuchten Zeitraum im ganzen 13, deren prozentuale Verteilung auf die einzelnen Jahre ungefähr der Häufigkeit der Herzmuskelschäden entspricht. Das ist verständlich, da, abgesehen von 3 Fällen, in denen weder elektrokardiographisch noch anatomisch ein Herzschaden nachweisbar war, das Versagen des Herzens zum mindesten am tödlichen Ausgang beteiligt war. In nur 2 Fällen konnte man allerdings mit einem ausschließlichen Herztod rechnen. Es waren dies Fälle, die im Ekg. außer schweren Störungen der Reizleitung und Reizbildung auch schwere Schäden der unspezifischen Muskulatur zeigten. Bei den übrigen 8 Todesfällen lagen andere schwere krankhafte Veränderungen, wie Bronchopneumonie, Phrenikuslähmung, Glottisödem oder Hirnödem vor, die für den Tod verantwortlich oder mitverantwortlichen zu machen waren.

Was nun die elektrokardiographischen Veränderungen betrifft, so können wir die 33 Fälle von Herzmuskelschäden in 3 Gruppen einordnen:

1. Ausschließliche Störungen der Arbeitsmuskulatur,
2. reine Reizleitungs- und Reizbildungsstörungen,
3. Schädigung der spezifischen und der unspezifischen Muskulatur.

Die beiden ersten Gruppen sind prognostisch nicht ganz ungünstig zu bewerten. Es ist immerhin bemerkenswert, daß unter unseren Kranken kein Fall war, bei dem eine dieser Störungen ohne weitere

Komplikation zum Herztod geführt hatte. Wir beobachteten allerdings auch keine sehr schweren Fälle, wie die nähere Beschreibung zeigen wird.

Bei der ersten und zahlenmäßig größten Gruppe von 24 Patienten fanden sich nur Veränderungen der Nachschwankung. Entweder war das Zwischenstück mehr oder weniger tief gesenkt oder die T-Zacke isoelektrisch, diphasisch oder negativ. Es wurden hier nur Veränderungen der 1. und 2. Abteilung berücksichtigt, nicht die sehr zahlreichen negativen Nachschwankungen nur in der 3. Ableitung, die in 57 Fällen auftraten und keinerlei Rückschlüsse irgendwelcher Art zulassen. Aber auch ohne diese konnten als ganz sichere Schäden nur 12 Fälle angesprochen werden, während die übrigen 12 Fälle wegen der weniger ausgesprochenen Veränderungen nur als fragliche Schäden bezeichnet werden konnten. — Sichere intraventrikuläre Reizleitungsstörungen, gekennzeichnet durch Verbreiterung, Erniedrigung und Aufsplitterung der flinken Zackengruppe, konnten wir in dieser Gruppe nicht feststellen. Die beobachteten Knoten fanden sich sämtlich der Basis so nah, daß eine anatomische Variante in den Verzweigungen der Purkinjeschen Fasern angenommen werden mußte. Sichere Störungen dieser Art fanden wir ausnahmslos nur in Verbindung mit Schäden des spezifischen Gewebes.

Subjektive Herzbeschwerden hatten von den 24 Patienten nur 7, was ja leicht erklärlich ist aus der Bettruhe, die sie einhielten. Bei ihrer Entlassung waren alle beschwerdefrei, wenn auch nur bei 5 ein normales Ekg. gefunden werden konnte. Leider hatten wir keine Gelegenheit, die übrigen später noch zu kontrollieren.

Erwähnen möchte ich noch, daß sich bei unseren 176 Diphtheriepatienten 36mal in mehr als einer Ableitung Aufsplitterungen der Vorhofzacke fanden. Es ist unwahrscheinlich, daß es sich hierbei um intraaurikuläre Störungen handelt, der Befund sei nur der Vollständigkeit halber hier aufgeführt, wir haben ihn allein nicht gewertet.

Die 2. Gruppe ist zahlenmäßig die kleinste, was sich ja auch schon daraus ergibt, daß es einen ausschließlichen Befall der spezifischen Muskulatur kaum gibt. Wir fanden hier 3mal vereinzelte Extrasystolen bei sonst ganz normalem Herzbefund, die von den Patienten nicht als störend empfunden wurden und nach Scherf (4) auch noch als Variante des Normalen angesehen werden dürfen. Sicher hatte ihr Auftreten mit der Diphtherie gar nichts zu tun. Außerdem fand sich einmal eine verlängerte Überleitungszeit auf 0,26″ am 51. Tag, die bei der Entlassung am 64. Tag mit 0,19″ wieder normal war.

Auch hier traten nur unbedeutende subjektive Beschwerden auf, da auf den elektrokardiographischen Befund hin ausgedehnte Bettruhe eingehalten wurde. Man sieht hier den Wert der elektrokardiographischen Untersuchung für die Therapie.

Was die Schwere des Krankheitsbildes und die Prognose angeht, so ist die 3. Gruppe, die hier 9 Fälle umfaßt (wenn man nicht aus anfangs erwähnten Gründen den letzten Fall der 2. Gruppe hinzuzählen will), die wichtigste. Wie wir beobachten konnten, gehörten ja auch die beiden Fälle von reinem Herztod dieser an. Selbstverständlich traten hier die subjektiven Beschwerden viel stärker hervor. 6 Patienten klagten über Herzstiche, Herzklopfen oder Atemnot, ferner wurde zweimal särkere Zyanose beobachtet.

Die Schädigung der Arbeitsmuskulatur zeigte sich hier einmal (in 6 Fällen) in einem Negativwerden der Nachschwankung in mindestens 2 Ableitungen, weiter in 5 Fällen in intraventrikulären Reizleitungsstörungen, wenn wir diese als Beweis dafür ansehen wollen.

Die Läsion der spezifischen Muskulatur betraf die verschiedensten Abschnitte, meistens fanden sich mehrere Störungen beim selben Kranken.

Dreimal fand sich ein Knotenrhythmus. Zweimal trat ein partieller Sinusvorhofblock auf mit jeweiligem Erwachen tieferer atrioventrikulärer Zentren, einmal von wechselnder Höhe.

Eine verlängerte Überleitungszeit fanden wir 3mal bis maximal 0,26″. Zweimal war sie bei der Entlassung wieder normal, einmal noch gering verlängert (0,21″), ohne aber Beschwerden oder klinische Erscheinungen zu machen.

Einmal trat eine völlige atrioventrikuläre Dissoziation auf mit unterem Knotenrhythmus, die sich am 4. Tag zum erstenmal fand und am 11. Tag zum Herztod führte.

Überleitungszeiten von wechselnder Länge, die an Wenckebachsche Perioden erinnerten, fanden wir einmal. Da sich außerdem aber noch ein partieller Sinusvorhofblock und Knotenschläge fanden, war der Fall nicht eindeutig.

Schenkelblocks traten zweimal auf, und zwar einmal rechts und einmal links. Der linke Block wird der besseren Gefäßversorgung des linken Schenkels wegen in der Literatur als seltener angegeben. Man kann bei unseren kleinen Zahlen natürlich auch keine Schlüsse auf die Häufigkeit ziehen.

Einen vollständigen Knotenrhythmus fanden wir dreimal. Zweimal war er nur vorübergehend und trat gleichzeitig einmal mit einem rechten Schenkelblock, das andere Mal mit einem Arbori-

sationsblock auf. Das drittemal fand er sich noch nach einem Jahr, machte aber später keine Beschwerden mehr.

Gehäufte Extrasystolen, die durch ihre verschiedene Gestalt auf eine schwere Myokarditis hindeuteten, traten in 7 Fällen auf, waren bis auf einen, der ad exitum kam, aber nur vorübergehend.

Um ein Bild von der Vielgestaltigkeit der Veränderungen bei einem Patienten und der gleichzeitig bestehenden klinischen Erscheinungen zu geben, seien einige besonders interessante Fälle im einzelnen beschrieben.

Fall I. Walter T., 18 Jahre alt.

Vorgeschichte: Der Patient hatte schon einmal Diphtherie.

Jetzt: Am 22. 7. allgemeines Mattigkeitsgefühl und Stiche in der Nierengegend. Am 23. 8. traten Halsschmerzen auf. In der Ohrenklinik wurde darauf eine Tonsille inzidiert.

Befund: Kräftiger junger Mann in gutem Ernährungszustand. Mundhöhle: Zunge weißlich belegt. Starker Foetor ex ore. Die Tonsillen sind beiderseits pflaumengroß, ragen weit in die Mundhöhle vor und sind mit dicken, grauweißen Belägen bedeckt. Der ganze Rachenring ist teigig verschwollen, ebenso der Mundboden und die äußeren Halsdrüsen. Es besteht starker Stridor. — Herz o. B., Puls wechselnd gefüllt. — Urin: Eiweiß +, massenhaft Leukozyten, einzelne granulierte Zylinder.

Verlauf: In den ersten 3 Tagen bekommt der Patient im ganzen 40 000 A.E. Diphtherieserum. Tracheotomie wegen des ödematösen Gewebes nicht ausführbar. 10 Tage Strophantin unter Atropinschutz.

27. 8. Das Ekg. zeigt eine Verflachung der T-Zacken in allen Ableitungen. Fraglicher Myokardschaden!

6. 9. Das Ekg. (Abb. 1a) zeigt einen totalen Sinusvorhofblock und einen Knotenrhythmus von wechselnder Höhe mit angedeutetem Schenkelblock. Außerdem intraventrikuläre Leitungsstörungen.

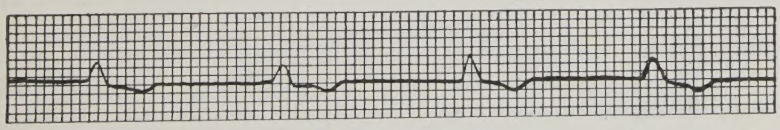

Abb. 1a (Abltg. 1).

10. 9. Die subjektiven Herzbeschwerden werden stärker. Der Patient klagt über Herzstiche. Darum wieder alle 2 Tage

Strophantin-Atropin. -- Im Ekg. besteht wieder Sinusrhythmus. QRS_{2+3} noch knotig. In allen Ableitungen supraventrikuläre Extrasystolen, die dem Knotenrhythmus vom 6. 9. sehr ähneln. ST_{1+2} leicht gesenkt, T_{1+2} negativ, T_3 isoelektrisch.

17. 9. Das Befinden wird allmählich besser. — Das Ekg. (Abb. 1b) zeigt im wesentlichen den Befund wie am 10. 9., also wieder einen Sinusrhythmus, der nur einmal von einem vom oberen Knoten ausgehenden Schlag unterbrochen wird. Bemerkenswert ist dabei, daß es sich nicht um eine Knotenextrasystole, sondern offenbar um einen automatischen Ersatzschlag handelt, einsetzend zu der Zeit, zu der der normale Sinusreiz eintreten müßte. Sonst sind noch negative T-Zacken in allen Ableitungen festzustellen.

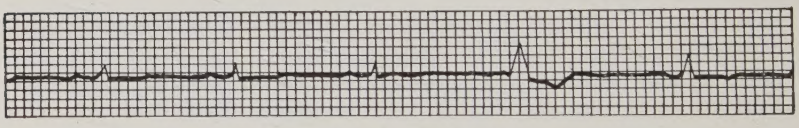

Abb. 1b (Abltg. 1).

25. 9. Wie von Anfang der Erkrankung an zeigt die Temperatur immer noch abendliche Zacken von 37,5—37,8. Das Allgemeinbefinden ist aber jetzt gut, wenn auch noch gelegentlich Herzstiche auftreten. Der Patient liegt jetzt draußen.

4. 10. Das Ekg. ist unverändert. Das Allgemeinbefinden ist weiter gut bis auf vereinzelte Herzstiche und Appetitmangel.

4. 11. Das Ekg. (Abb. 1c) ist jetzt zum ersten Male wieder normal bis auf ein flaches T.

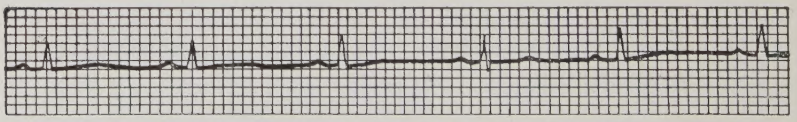

Abb. 1c (Abltg. 1).

15. 11. Entlassung des Patienten. Vom Herzen aus bestehen keine Beschwerden mehr.

An diesem Fall ist bemerkenswert, wie schnell die schwere Schädigung des spezifischen Gewebes absolut und im Vergleich zu der des unspezifischen Gewebes behoben war. Die noch einige Zeit zurückbleibenden Extrasystolen ähnelten merkwürdigerweise in ihrer Form

dem ursprünglichen Knotenrhythmus. Klinisch und elektrokardiographisch erfolgte schließlich völlige Heilung.

Fall II. Br., 15 Jahre alt.

Vorgeschichte: Am 7. 1. bekam der Patient Schluckbeschwerden, in der folgenden Nacht 39,2 Fieber. Er wurde vom Arzt zunächst mit Gurgeln auf Angina behandelt. Am 11. 1. bekam er keine Luft mehr und wurde in die Klinik eingewiesen.

Befund: Kräftiger Junge in gutem Allgemeinzustand. — Gesicht gedunsen und gerötet, beide Tonsillen dick geschwollen und gelblich belegt. Uvula geschwollen und teilweise belegt. — Am Herzen kein pathologischer Befund bis auf einen etwas betonten zweiten Pulmonalton.

Verlauf: Der Patient bekommt gleich 10 000 A.E. Diphtherieserum i. v. und 20 000 i. m. In den nächsten Tagen noch 3mal je 20 000 A.E. i. m. — Das Befinden ist sehr schlecht, der Puls klein und frequent.

12. 1. Das Ekg. (Abb. 2 a) zeigt einen Herzmuskelschaden: Die Überleitungszeit beträgt 0,22″. Die T-Zacken in I und II zeigen wechselnde Gestalt, von positiven über diphasische zu negativen, die in der 3. Ableitung am ausgesprochensten sind.

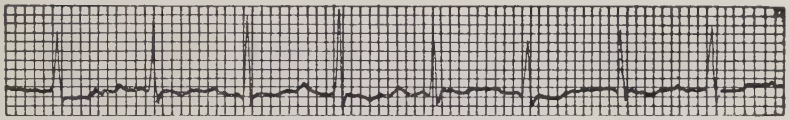

Abb. 2a (Abltg. 2).

23. 1. Das Befinden verschlechtert sich noch bedeutend. Der Puls ist klein und unregelmäßig. Am Herzen hört man über allen Ostien ein systolisches Geräusch. Auch im Ekg. ist eine bedeutende Verschlechterung eingetreten (Abb. 2 b). Es besteht, soweit man das schwer entstellte Ekg. überhaupt zuverlässig lesen kann, ein totaler Sinusvorhofblock mit oberem Knotenrhythmus, zugleich ein Arborisationsblock. Außerdem Bradykardie mit supraventrikulären Extrasystolen von annähernd gleicher Gestalt.

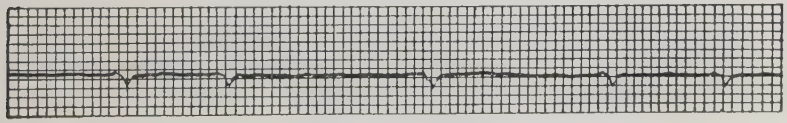

Abb. 2b (Abltg. 2).

24. 1. Die Beläge sind fast verschwunden. Zeichen einer Nephritis.
26. 1. Merkliche Besserung des Befindens. Der Appetit hebt sich. Der Puls wird regelmäßig, wenn auch noch gering gefüllt. Auch das Ekg. zeigt eine merkliche Besserung der spezifischen Muskulatur, während in der unspezifischen zweifellos Veränderungen vorliegen (Abb. 2 c). Es besteht wieder Sinusrhythmus. Die Ausschläge sind höher, normal breit und in der Form nicht wesentlich zu beanstanden. Die Überleitungszeit ist mit 0,21″ noch gering verlängert. ST_{2+3} ist jetzt aber gering gesenkt, T_{1+2} sind negativ, T_3 isoelektrisch.

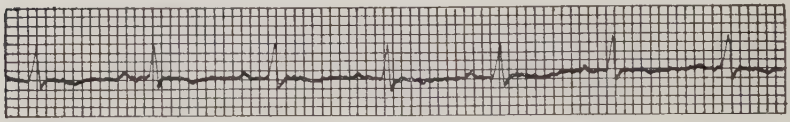

Abb. 2 c (Abltg. 2).

15. 2. Es tritt außer einer Gaumensegelparese eine erhebliche Schwäche beider Beine auf.
23. 2. Das Ekg. zeigt weitere Besserung der Schäden in der spezifischen Muskulatur, aber noch ausgesprochene Schäden in der unspezifischen Muskulatur. Die Überleitungszeit ist mit 0,18″ jetzt normal. QRS_1 ist noch ganz leicht verplumpt, ST_{2+3} ist noch gesenkt, T_{1+2} tiefer negativ, T_3 isoelektrisch bis negativ.

Ende Februar tritt eine Bronchopneumonie auf, die, ebenso wie die Gaumensegelparese, nach einigen Tagen überwunden ist.

11. 3. Es macht sich im Ekg. jetzt auch die Besserung der Arbeitsmuskulatur bemerkbar. Die Nachschwankungen sind sämtlich isoelektrisch.
27. 3. Im Ekg. sind die T-Zacken bei sonst gleichem Befund jetzt flach positiv.
26. 4. Normales Ekg. (Abb. 2 d).



Abb. 2 d (Abltg. 2).

10. 5. Der Patient wird bei gutem Befinden entlassen.

Es läßt sich hier gut verfolgen, wie ein schwerst verändertes Ekg.

bei einer schweren Diphtherie sich wieder völlig zur Norm zurückentwickeln kann. Wieder war der Schaden der spezifischen Muskulatur sehr viel schneller behoben wie der an der unspezifischen. Dieser verschlechterte sich sogar anfangs noch, während das subjektive Befinden und die Reizleitungsstörungen sich schon sehr gebessert hatten.

Fall III. Elisabeth Schl., 23 Jahre alt.

Vorgeschichte: Am 29. 5. erkrankte die Patientin mit allgemeinem Krankheitsgefühl, Kopf- und Halsschmerzen. Die Temperatur betrug 40 Grad.

Befund: Kleine Patientin in gutem Allgemeinzustand. Gerötetes Gesicht. — Mundhöhle: Zunge belegt. Typischer Di-Geruch. Auf der linken Tonsille gelblicher zusammenhängender Belag wie bei Diphtherie, auf der rechten Tonsille Befund wie bei Angina tonsillaris. Rötung der Rachen- und Mundschleimhaut. — Herz: Grenzen normal. Töne etwas unrein. Puls klein, weich, beschleunigt. — Urin o. B. — 16 000 Leukozyten.

Verlauf:

30. 5. Sofortige Injektion von 8000 internationalen Einheiten Diphtherie-Serum.
1. 6. Das Ekg. zeigt einen fraglichen Myokardschaden: T_{1+2} sind flach positiv, T_3 negativ.
3. 6. Nachdem das Fieber schon abgeklungen war, steigt es plötzlich wieder auf 40 Grad. Es werden Kreislaufmittel gegeben.
4. 6. Fieberabfall auf subfebrile Werte. Besserung des Befindens.
9. 6. Temperatur normal. Bei Ruhelage im Bett fühlt sich die Patientin ganz wohl. Das Ekg. (Abb. 3 a) zeigt einen Schaden der spezifischen Muskulatur, für einen solchen der Arbeitsmuskulatur liegt kein Anhalt mehr vor. Es besteht ein unregelmäßiger Sinusrhythmus. Die Überleitungszeit schwankt zwischen 0,12 und 0,18″, so daß eine Art Wenckebachsche Periode zustande kommt. Dieses Bild wird aber überschnitten und undeutlich durch einen partiellen Sinusvorhofblock mit Erwachen eines Knotenrhythmus von wechselnder Höhe.

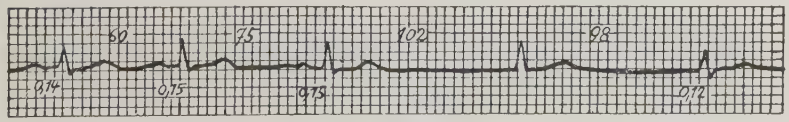

Abb. 3a (Abltg. 1).

13. 6. Wohlbefinden der Patientin. Das Ekg. zeigt den gleichen Befund. Es tritt jetzt auch eine deutliche respiratorische Arrhythmie auf.

18. 6. Die Patientin fühlt sich wohl. Das Ekg. (Abb. 3 b) ist bis auf eine auffällige Sinusarrhithmie normal.

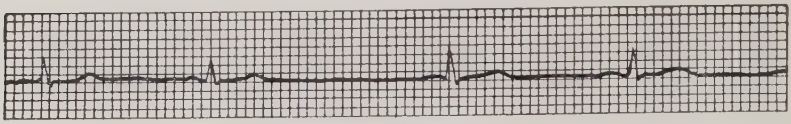

Abb. 3 b (Abltg. 1).

16. 7. Bei gutem Allgemeinbefinden wird die Patientin unter Anempfehlung von Schonung nach Hause entlassen.

Hier stand der Schaden der spezifischen Muskulatur ganz im Vordergrund. Auffallend ist das dauernd gute Befinden. Auch als nach dem Aufstehen stärkere Anforderungen an den Kreislauf gestellt werden, macht die zurückgebliebene Sinusarrhythmie keine Beschwerden.

Fall IV. Walter Schw., 15 Jahre alt.

Vorgeschichte: In der Nacht vom 9. auf 10. 1. mit Halsschmerzen und Fieber erkrankt. Da in der Umgebung Diphtherie, sofortige Einweisung.

Befund: Kräftiger 15jähriger Junge in gutem Allgemeinzustand. Keine Zyanose. — Mundhöhle: Zunge nicht belegt. Rachen gerötet. Mächtige haselnußgroße Tonsillen mit lakunären dicken Belägen, die Neigung zum Konfluieren zeigen. Kein typischer Foetor ex ore. Geschwollene druckempfindliche Halslymphdrüsen. — Herzgrenzen: Relative: 6 cm vom linken Sternalrand, 3. Rippe; rechter Sternalrand. Über allen Ostien systolisches Geräusch. — Urin: o. B.

Verlauf:

11. 1. Injektion von 8000 A.E. intramuskulär.

16. 1. Fieberfreiheit.

Das Befinden ist matt. Der Patient fühlt sich aber wohl. Das Ekg. (Abb. 4) zeigt einen oberen Knotenrhythmus mit Knoten in allen Ableitungen, aber Ausschläge von normaler Breite und Höhe. Die Zwischenstücke sind in allen Ableitungen gesenkt, T_{2+3} negativ. Es besteht eine Bradykardie von 50/Minute.



Abb. 4 (Abltg. 2).

22. 1. Die Beläge sind völlig verschwunden. Der Patient fühlt sich bei noch fester Bettruhe wohl. Das Ekg. zeigt den gleichen Befund wie am 16. 1.
14. 2. Beim Sitzen im Stuhl sofort blaue Lippen. Das Ekg. zeigt den gleichen Befund, nur ein etwas tieferes T_3.
21. 2. Erneutes Aufsitzen im Stuhl, das diesmal vertragen wird.
1. 3. Das Ekg. zeigt den gleichen Befund. Jetzt täglich 2 Stunden Aufsein.
5. 3. Entlassung bei gutem Befinden und ausgezeichnetem Appetit. Herzentlassungsbefund: Töne rein. Grenzen: Relative: 8 cm vom linken Sternalrand, 3. Rippe, 2 cm vom rechten Sternalrand. Es besteht also, besonders im Vergleich zum Aufnahmebefund, eine Dilatation. Das Röntgenbild zeigt aber ein normal konfiguriertes Herz.
31. 3. Nachkontrolle: Der Patient steht noch unter Schonung. Er hat keine Beschwerden bis auf gelegentliches Herzklopfen bei ungewohnten Anstrengungen. Ekg.: Gleicher Befund. — Puls: 72/Minute. Blutdruck: 135/80. Die Herzfunktionsprüfung ergibt eine normale Leistung. — Das Ekg. ist unverändert.
2. 12. 2. Nachkontrolle. Der Patient hat keinerlei Beschwerden. Puls: 60/Minute. Blutdruck: 120/80. Die Herzfunktionsprüfung zeigt wieder ein normal leistungsfähiges Herz. — Das Ekg. ist unverändert.

Es ist hier auffällig, daß der Patient bei gleichbleibendem Herzbefund mit schweren Störungen der spezifischen und der unspezifischen Muskulatur von Anfang an sehr wenig Beschwerden hatte. Nach seiner Entlassung, wenn auch unter gewisser Schonung, waren sie ganz verschwunden. Es braucht ein derartiger Schaden also auch bei fehlender Heilungstendenz nicht unbedingt zur Insuffizienz zu führen. Ob und wie lange aber die Kompensation erhalten bleibt, muß die Zukunft lehren.

Fall V. Günther S., 15 Jahre alt.

Vorgeschichte: Am 28. 6. abends mit Hals- und Kopfschmerzen und Schluckbeschwerden erkrankt.

Befund: 15jähriger, auffallend blasser Junge in ausreichendem Allgemeinzustand. — Mundhöhle: Rachenring gerötet, Mandeln sehr stark vergrößert bis an Zäpfchen reichend, mit grauweißen Belägen bedeckt. Typischer Diphtheriegeruch. Vergrößerte Halsdrüsen mit phlegmonöser Schwellung der Umgebung. — Herz: Grenzen normal, Töne rein. Aktion beschleunigt (110). Urin: o. B.

Verlauf:

29. 6. Der Patient bekommt gleich 12 000 A.E. Diphtherieserum. Zur Unterstützung des Kreislaufs Sympatol und täglich ¼ mg Strophantin. Der Hals ist stark verschwollen. Es kann eben noch geatmet werden.

2. 7. Inzision der abszedierten linken Tonsille. Die Pulsfrequenz hält sich um 100/Minute, der Temperatur entsprechend (um 38). Das Ekg. zeigt keinen pathologischen Befund.

4. 7. Plötzliches Absinken der Pulsfrequenz auf 40/Minute. Es wird eine intravenöse Tropfinfusion gegeben (Traubenzucker, Coramin, Sympatol, Cardiazol, Veritol). Unmittelbar darauf steigt die Pulsfrequenz wieder auf 56/Minute an, aber nur auf kurze Zeit.

Das Ekg. zeigt einen regelmäßigen 2 : 1 Sinusvorhofblock. Totale atrioventrikuläre Dissoziation. Unregelmäßiger unterer Knotenrhythmus, Knoten in allen Ableitungen, Verbreiterungen des Kammerkomplexes auf 0,13″ und 0,14″, niedrige Ausschläge. Der Knotenrhythmus hat annähernd dieselbe Frequenz wie der (partiell blockierte) Vorhofrhythmus, so daß die P-Zacken zum Teil in den Kammerkomplexen verschwinden.

6. 7. Die Pulsfrequenz bewegt sich zwischen 40 und 48/Minute, die Temperatur beträgt 38 Grad. Es wird ab heute Atropin gegeben, um eine Vaguswirkung auszuschalten. — Das Sprechen und Atmen ist sehr behindert. An der Rachenhinterwand finden sich noch graue Beläge, wenn auch die Tonsillen abschwellen.

Das Ekg. (Abb. 5) zeigt einen partiellen Sinusvorhofblock mit unregelmäßigen Vorhofzacken, völlige atrioventrikuläre Dissoziation und gelegentlich vom Knoten in wechselnder Höhe ausgehende Schläge. Außerdem scheint ein Schenkelblock vorzuliegen.

8. 7. Bei Fieberschwankungen von 38 bis 38,5 Grad ist der Patient dauernd sehr schlapp. Es besteht zunehmende Atemnot; besonders am Nachmittag ist sie sehr groß. Am Abend Herztod.

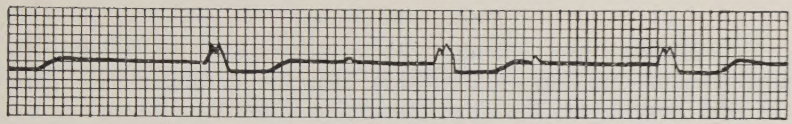

Abb. 5 (Abltg. 2).

Hier handelte es sich also um schwerste Störungen in den verschiedensten Gebieten des Herzens, vor allem auch im Gebiete des Kreisleitungssystems, die schließlich zum Herztode führten.

Ergebnis.

Es wurden 4½ Jahrgänge Diphtheriekranker aus der Göttinger Medizinischen Universitätsklinik ausgewertet. Ein Vergleich der einzelnen Jahrgänge ergab einen Anstieg der Diphtheriefälle 1938, während die Häufigkeit der Herzmuskelschäden 1940 zugenommen hat.

Es fanden sich bei den 176 untersuchten Diphtheriefällen 36 Fälle mit elektrokardiographisch feststellbaren Herzmuskelschäden. Sie ließen sich in 3 Gruppen einteilen.

1. Gruppe: Reine Schäden der Arbeitsmuskulatur. Hier nur vertreten durch Negativwerden der Nachschwankung. 12 sichere und 12 fragliche Fälle. Bei diesem Grade der Ausprägung ohne weitere Komplikation: Günstige Prognose.

2. Gruppe: Reine Schäden der spezifischen Muskulatur. Hier vertreten durch 3 Fälle von Extrasystolen ohne irgendwelche Beschwerden — wenn man diesen Befund als „Schaden" ansehen will. Weiter ein Fall mit verlängerter Überleitungszeit mit günstigem Ausgang.

3. Gruppe: Störungen in spezifischer und unspezifischer Muskulatur. Die Läsion der unspezifischen Muskulatur drückte sich hier aus durch Negativwerden der Nachschwankung und durch intraventrikuläre Reizleitungsstörungen. Die Schädigung der spezifischen Muskulatur verursachte Sinusvorhofblocks, verlängerte Überleitungszeit, atrioventrikulären Block, Knotenrhythmen, Schenkelblocks und gehäufte Extrasystolen verschiedener Gestalt. — Die Prognose ist hier zweifelhaft, aber allein aus dem elektrokardiographischen Bild nicht ohne weiteres zu stellen. Wir hatten unter den 9 Fällen dieser Gruppe 2 Fälle von reinem Herztod. Andererseits beobachteten wir sehr schnelle Beseitigung der Reizleitungs- und Reizbildungsstörungen, während die Schäden der Arbeitsmuskulatur sich langsamer zurückbildeten.

Zusammenfassung.

Als Einleitung wird auf die Wichtigkeit der Elektrokardiographie hingewiesen. Ein kurzer Überblick über die Literatur soll dann ein Bild geben vom Stand der heutigen Forschung in bezug auf die Theorie der Herzmuskelveränderungen bei Diphtherie, ihre Ausprägung im Elektrokardiogramm und im pathologisch-anatomischen Präparat, ihre Bedeutung und ihre Prognose.

Es wird dann über die 176 Diphtheriekranken berichtet, die in den Jahren 1936 bis 1940 in der Göttinger Medizinischen Universitätsklinik beobachtet wurden. Es traten dabei 13 Todesfälle auf, von denen bei 10 Patienten der Herzmuskelschaden zum mindesten eine begünstigende Rolle spielte.

Elektrokardiographisch nachgewiesene Herzmuskelschäden waren es 33. Sie ließen sich in 3 Gruppen einteilen, die sich elektrokardiographisch und in der Prognose voneinander unterschieden. Prognostisch am ungünstigsten sind die Fälle, die Schädigungen der spezifischen und der unspezifischen Muskulatur zeigten, wenn nicht die Störung der spezifischen sich rasch zurückbildete.

Zum Schluß werden noch einige besonders interessante Fälle im einzelnen beschrieben, darunter solche, bei denen trotz schwerster Störungen schließlich doch eine völlige Wiederherstellung erfolgte. Die Prognose wird zweifellos durch die rechtzeitige elektrokardiographische Diagnose der Herzmuskelschäden wesentlich gebessert, weil es in diesen Fällen durch geeignete Maßnahmen gelingt, für die Dauer des Bestehens der Störung die Kompensation des Herzens aufrechtzuerhalten.

Literaturangabe.

1. Meyer, Diphtherie. (Spez. Pathol. u. Ther. Inner. Krht. Bd. II, S. 313.)
2. Romberg, Myokarditis bei Diphtherie. (Krht. d. Herzens u. d. Blutgefäße, 1921, S. 485.)
3. Rohmer, Diphtherie-Herztod, Sammelreferat. (Berl. klin. Wschr. 1917, S. 1058.)
4. Scherf, Lehrbuch der Elektrokardiographie, 1937.
5. Rohmer, Elektrokardiographie u. anat. Untersuchungen über Diphtherie-Herztod. (Ztschr. f. exper. Pathol. u. Ther. 11, 1912.)
6. v. Kiß, Über die Bedeutung der Elektrokardiographie bei der Frühdiagnose der diphtherischen Herzstörungen. (Arch. f. Kinderheilkunde 93, S. 198, 1931.)
7. v. Kiß, Über die Bedeutung der Elektrokardiographie in der Prognostik der Diphtherie. (Arch. f. Kinderheilkunde 94, S. 97, 1931.)
8. Grunke, Reizleitungsstörungen bei Diphtherie. (Ztschr. f. kl. Med. 120, S. 40, 1932.)
9. Hartl u. Richter, Erkennung und Vorhersage des diphtherischen Kreislaufschadens durch die Herzstromkurve. (Dtsch. Arch. f. klin. Med. 175, S. 331, 1933.)
10. Behr, Über Herzschädigungen bei maligner Diphtherie. (Ztschr. f. Kreislaufforschung, 1934, S. 89.)
11. Parade u. Petersen, Elektrokardiographische Beobachtungen bei Diphtherie. (Jahrb. f. Kinderheilkunde 145, S. 22, 1935.)
12. Kirch. (Ergebn. d. Pathol. XXII, I, 1.)

Lebenslauf.

Am 19. Januar 1916 bin ich, Elfriede Theodore Rörig, als Tochter des Sanitätsrats Dr. med. Karl Rörig und seiner Ehefrau Elisabeth, geb. Mathe, in Hannover geboren. Ich besuchte zuerst das Privatlyzeum Sudhaus und die letzten 3 Schuljahre die Elisabeth-Granier-Schule in Hannover, wo ich im März 1935 die Reifeprüfung bestand. Nach der Arbeitsdienstzeit in Immingerode und Peine begann ich im Wintersemester 1935/36 in Göttingen mit dem Studium der Medizin. Bis auf ein klinisches Semester in Freiburg i. B. studierte ich in Göttingen, wo ich am 13. Juni 1940 das Staatsexamen bestand. Seit dem 12. August 1940 arbeite ich an der Chirurgischen Abteilung des Krankenhauses Nordstadt in Hannover.

Druck: A. W. Zickfeldt, Osterwieck-Harz